In the name of Allah, the Most Gracious, the Most Merciful

Copyright disclaimer

"La faculté" is a website that collects medical documents written by Algerian assistant professors, professors or any other health practicals and teachers from the same field.
Some articles are subject to the author's copyrights.
Our team does not own copyrights for the most content we publish.
"La faculté" team tries to get a permission to publish any content; however , we are not able to be in contact with all authors.
If you are the author or copyrights owner of any kind of content on our website, please contact us on: facadm16@gmail.com to settle the situation.
All users must know that "La faculté" team cannot be responsible anyway of any violation of the authors' copyrights.
Any lucrative use without permission of the copyrights' owner may expose the user to legal follow-up.

Plus de cours sur: www.la-faculte.net merci pour votre visite

INTRODUCTION A L'HISTOLOGIE

L'histologie a pour but, l'étude des tissus. En effet il est important de connaitre des tissus normaux sur le plan structural et ultrastructural, ce qui facilite l'identification des différentes pathologies.

L'étude histologique permet d'observer et d'interpréter des structures.

Les étapes dans une démarche histologique sont :

1) le choix du matériel à étudier,
2) la technique de préparation des structures étudiées,
3) la production d'images de ces structures,
4) l'interprétation et le traitement de ces images.

LES TISSUS

Les tissus de l'organisme se développent à partir des trois feuillets embryonnaires primitifs :

- l'ectoblaste fournit la peau et le système nerveux,
- l'endoblaste fournit le tube digestif et l'appareil respiratoire,
- le mésoblaste fournit les muscles, le squelette, le cartilage et l'appareil urogénital.

Système organe tissu cellule

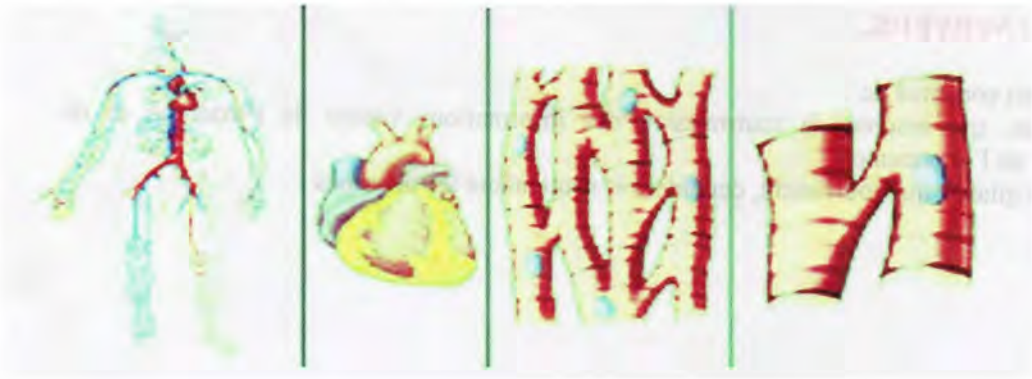

LES TISSUS EPITHELIAUX.

Ils sont composés de cellules étroitement accolées entre elles.

Il existe 2 types d'épithéliums :

- Les épithéliums de revêtement qui recouvrent les surfaces externes, les cavités et conduits internes.
- Les épithéliums glandulaires qui secrètent (élaborent) diverses substances.

Contactez nous sur facadm16@gmail.com à votre service inchallah

Plus de cours sur: www.la-faculte.net merci pour votre visite

LES TISSUS DE SOUTIEN.

Ils sont présents dans tous les organes.
Ils sont formés de cellules, fibres, substance fondamentale (SF).
On distingue 3 variétés de tissus de soutien :

- le tissu conjonctif (SF semi solide),
- le tissu cartilagineux (SF solide et élastique),
- le tissu osseux (SF solide et rigide).

LE SANG.

C'est un tissu constitué : de plasma, de globules (rouges et blancs) et de fragments de cellules (plaquettes sanguines).

La nutrition (plasma), la défense de l'organisme (globules blancs), le transport des gaz (globules rouges), la coagulation au niveau des lésions (plaquettes sanguines).

LES TISSUS MUSCULAIRES.

Il est formé de fibres musculaires (cellules).
Il regroupe trois grands groupes de tissus ;

- le tissu musculaire strié squelettique : dont les contractions sont volontaires.
- le tissu musculaire strié myocardique : dont les contractions sont involontaires.
- le tissu musculaire lisse : dont les contractions sont involontaires.

LE TISSU NERVEUX.

Il est constitué de :

- Neurones, qui assurent la transmission des informations venant de l'extérieur et de l'intérieur de l'organisme.
- Cellules gliales, qui nourrissent, défendent et soutiennent les neurones.

Contactez nous sur facadm16@gmail.com à votre service inchallah

LES TISSUS EPITHELIAUX

Les épithéliums sont des tissus à Prédominance cellulaire.
Les cellules sont jointives et juxtaposées; elles sont associées entre elles grâce à des dispositifs d'adhésion tels que : les dispositifs de jonctions, les interdigitations et le ciment intercellulaire.

Le pôle basal présente des invaginations basales. C'est le pôle par lequel la cellule reçoit les substances nutritives. Il est proche des vaisseaux sanguins.

Le pôle apical présente des spécialisations (microvillosités) ou des produits élaborés (grains de mucine).

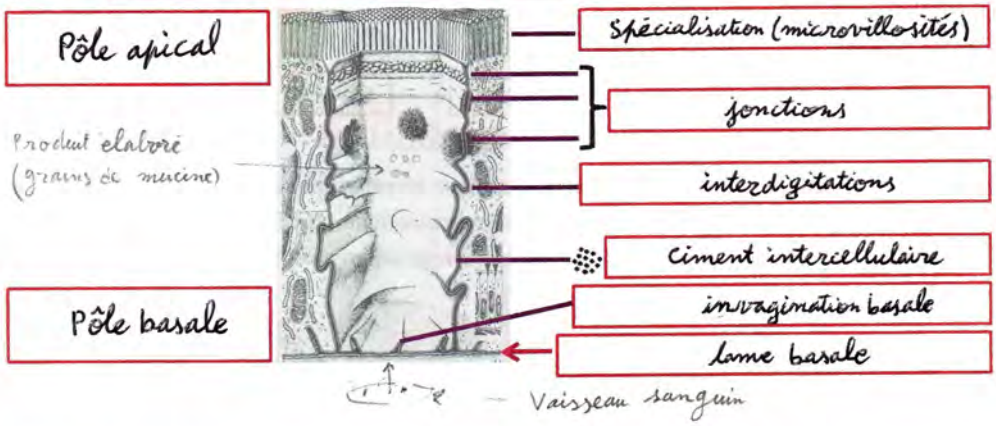

augmentation de la surface d'échange
lame basale

LA LAME BASALE :
Elle est perméable.
Ultrastructure : lamina rara, lamina densa
Composition chimique : Collagène de type IV, glycoprotéines, protéoglycanes, fibronectines
Rôles : attache - filtre sélectif

Les différenciations intracellulaires :

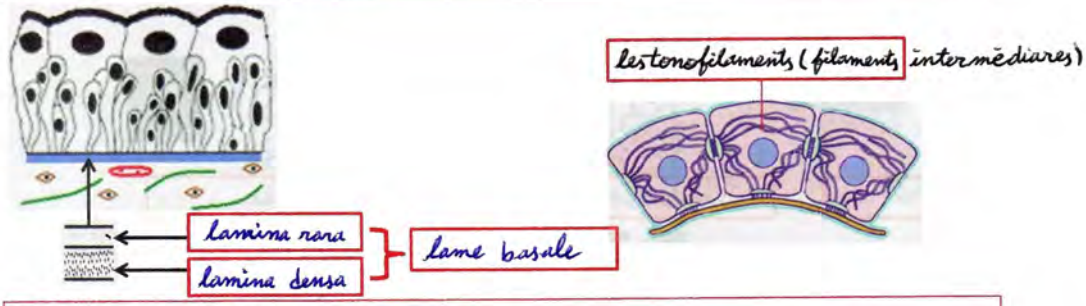

Il existe 2 types d'épithéliums
les épithéliums de revêtement qui recouvrent l'organisme et tapissent les cavités et conduits internes.
les pithé[illegible], glan[illegible] qui sécrètent et excrètent des substances.
Les épithéliums reposent sur une lame basale qui les sépare du tissu conjonctif.
Les épithéliums sont avasculaires.

ex : glandes exocrines
glandes endocrines

LES EPITHELIUMS DE REVETEMENT

CLASSIFICATION DES ÉPITHÉLIUMS DE REVÊTEMENT

1- FORME DES CELLULES

Cellules PAVIMENTEUSES : Ce sont des cellules aplaties plus larges que hautes.
Cellules CUBIQUES : Ce sont les cellules aussi larges que hautes.
Cellules PRISMATIQUES : Ce sont les cellules plus hautes que larges.

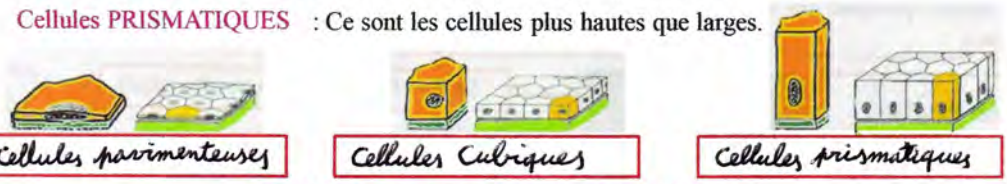

2 - NOMBRE DE COUCHES CELLULAIRES

Epithéliums de Revêtement SIMPLES (pavimenteux, cubique ou prismatique)
Epithélium de Revêtement PSEUDOSTRATIFIE (cellules prismatiques et cellules basales)
Epithéliums de Revêtement STRATIFIES(pavimenteux, cubique ou prismatique)

3 - SPÉCIALISATIONS DE LA MEMBRANE PLASMIQUE APICALE

MICROVILLOSITÉS

Ce sont des évaginations de la membrane plasmique apicale des cellules épithéliales, de longueurs irrégulières. Au microscope photonique elles apparaissent sous la forme de plateau strié, de bordure en brosse ou de stéréocils.
Rôle : augmentation de la surface d'échange

CILS

Ce sont des structures qui démarrent d'une racine ciliaire.
Rôle : assure le role mouvement

CUTICULE

Certains E R secrètent une couche de cuticule plus ou moins résistante qui recouvre l'épithélium de la vessie.
Rôle : protection contre les acides.

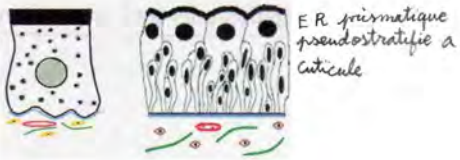

4 - PRÉSENCE DE CELLULES PARTICULIÈRES

CELLULES MUQUEUSES

Elles élaborent des grains de mucine. Ces derniers se transforment en mucus après hydratation dans le M E C. le mucus intervient dans la lubrification et la protection des E R .

CELLULES MUQUEUSES À PÔLE MUQUEUX OUVERT (CELLULES CALICIFORMES)

Localisation : dans l'épithélium de revêtement nasal, de la trachée, du duodénum et de l'hypophyse.

Structure : Elles présentent une forme en calice et une membrane plasmique apicale ouverte.

Rôle : lubrification des épitheliums de revêtement

CELLULES MUQUEUSES À PÔLE MUQUEUX FERMÉ

Localisation : dans l'epithelium de revêtement gastrique

Structure : Elles présentent une membrane plasmique apicale fermée.

Rôles : protection contre les enzymes et acides au cours de la digestion

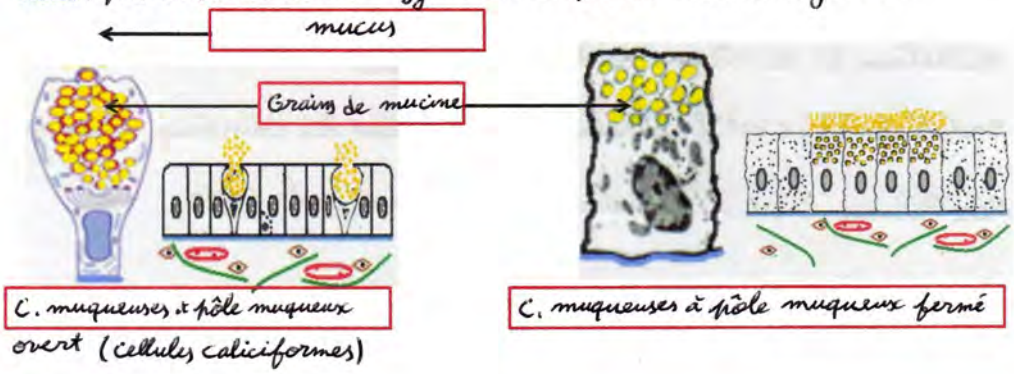

CELLULES PIGMENTAIRES (mélanocytes)

Localisation : dans l'épiderme

Structure : ils présentent des prolongements cytoplasmiques et stockent des grains de mélanine.

Rôles : coloration de la peau
protection contre les rayons lumineux nocifs (UV, IR)

KÉRATINOCYTES

Localisation : dans l'épiderme

Structure : ils stockent des grains de kératine qui donnent l'aspect kératinisé à l'épiderme.

Rôle :
protection mécanique contre les chocs, la chaleur et le froid.

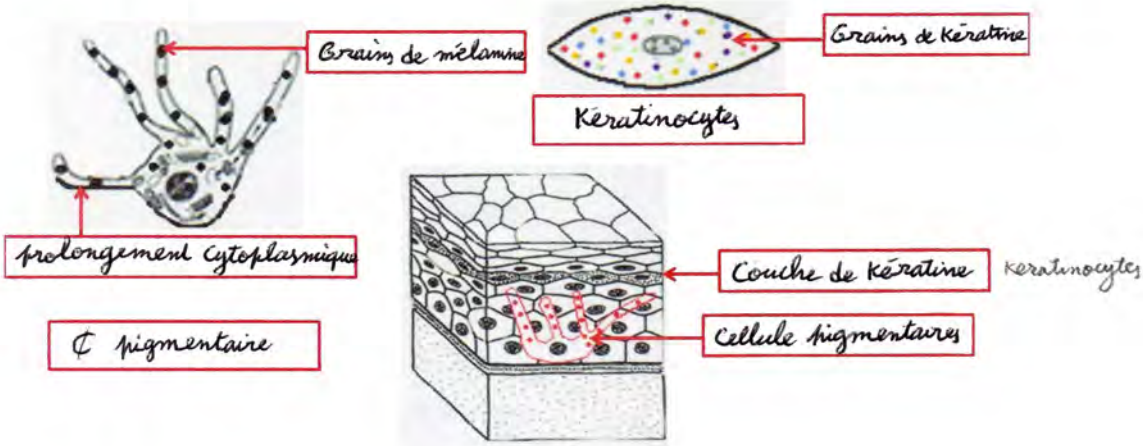

ORIGINE EMBRYONNAIRE DES EPITHELIUMS DE REVETEMENT

Ectoblaste :

- l'épiderme
-

Endoblaste :

- éR de l'appareil digestif
- é de Rer l'appareil respiratoire

Mésoblaste :

- épithelium de revêtement de l'appareil urinaire
- epithelium de revêtement de l'appareil génital
- endotheliums : c'est l'epithelium de revêtement des vaisseaux sanguins.
- Mésotheliums c'est l'epithelium de revêtement de la coeur. ex (ER de cavité pericardique)

CLASSIFICATION LES EPITHELIUMS DE REVETEMENT.

1 - forme des cellules epithéliales



A. ¢. parimenteuse B. ¢. cubique

C. ¢. prismatique (cylindrique)

2 - Nombre de couches cellulaires

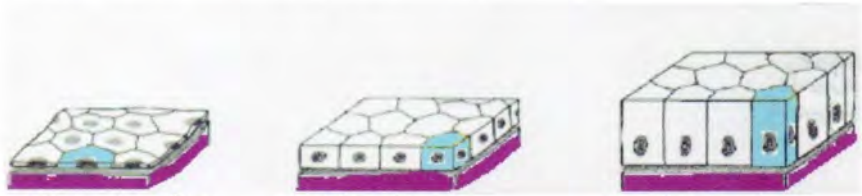

A. ER parimenteux simple B. ER cubique simple C. ER prismatique simple

D. ER pseudostratifie

E. ER parimenteux stratifié F. ER cubique stratifié

G. ER prismatique stratifie

3 - Specialisation du pole apical

A. plateau strié B. bordure en brosse C. stéréocils D. cuticule E. cils

4 - presence des cellules particulieres

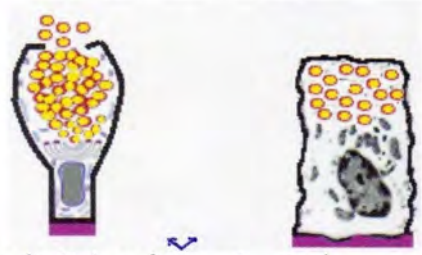

A. (Cellule caliciforme) ¢ muqueuses à pôle ouvert. B. ¢ muqueuses à pôle muqueux fermé

C. ¢. pigmentaire mélanocyte D. kératinocyte

VARIETES DES EPITHELIUMS DE REVETEMENT.

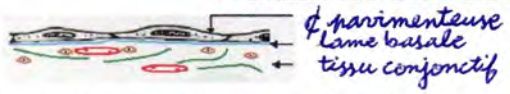

1 - Cl : ER pavimenteux simple.
Ex : endotheliuim

2 - Cl : ER Cubique simple
Ex : canale excréteur des glandes exocrines

3 - Cl : ER Cubique simple cilié
Ex : Trompe de fallope

4 - Cl : ER Cubique simple cilié a bordure en brosse
Ex : Plexus choroïdes

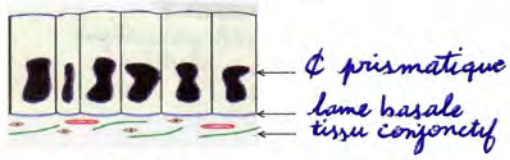

5 - Cl : ER prismatique simple
Ex : Epithelium gastrique



6 - Cl : ER prismatique simple à plateau strié à ¢ caliciforme
Cl :
Ex :

7 - Cl : ER prismatique simple à ¢ muqueuse à pôle muqueux fermé
Cl : ER prismatique simple.
Cl :
Ex : ER gastrique

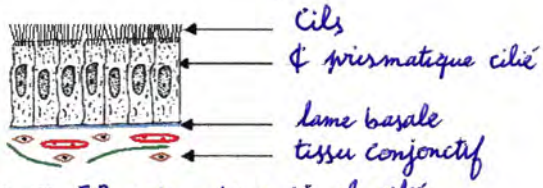

8 - Cl : ER prismatique simple cilié
Ex : trompe de fallope

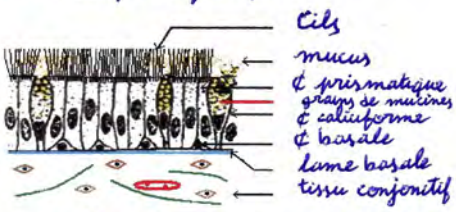

9 - Cl : ER prismatique pseudostratifié cilié à ¢ caliciforme
Cl :
Ex : trachée ق مرائية

10 – Cl : ER prismatique pseudostratifié cilié à bordure en brosse à ¢ caliciforme
Cl :
Cl :
Ex : ER nasal

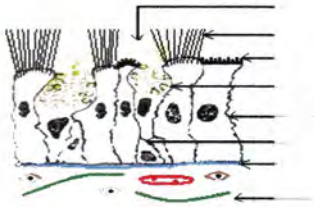

11 - Cl :
Cl :
Ex :

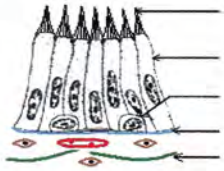

12 - Cl :
Ex :

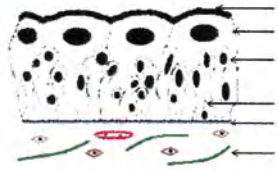

13 - Cl :
Ex :

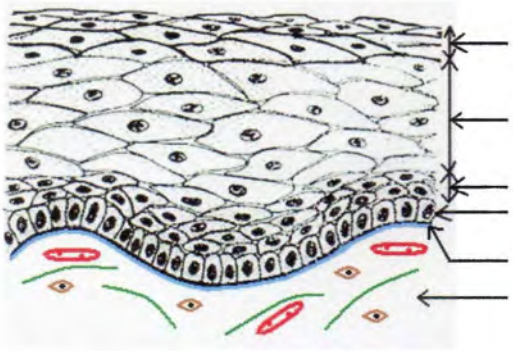

14 - Cl :
Ex :

15 - Cl :
Ex :

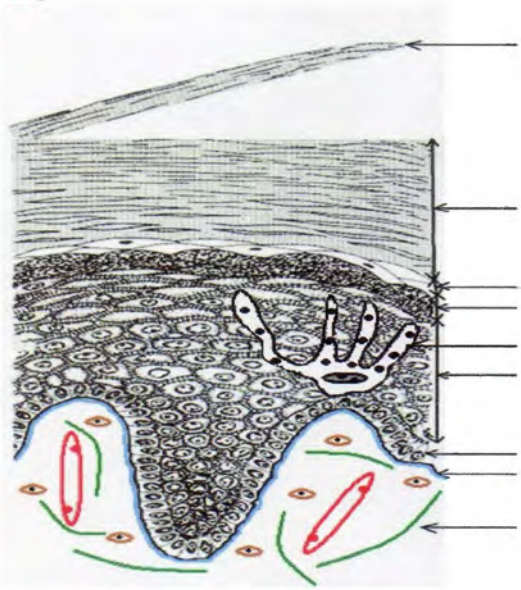

16 - Cl :
Ex :

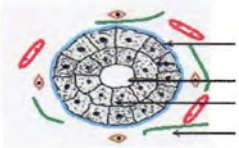

17 - Cl :
Ex :

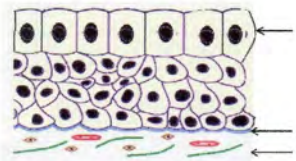

18 - Cl :
Ex :

LES EPITHELIUMS GLANDULAIRES

Les sont des tissus dont les cellules secrètent une ou plusieurs substances spécifiques qu'elles excrètent pour l'usage des tissus de l'organisme. Il existe plusieurs types de glandes ; les glandes exocrines, les glandes endocrines et accessoirement les glandes amphicrine.

ACTIVITE GLANDULAIRE.

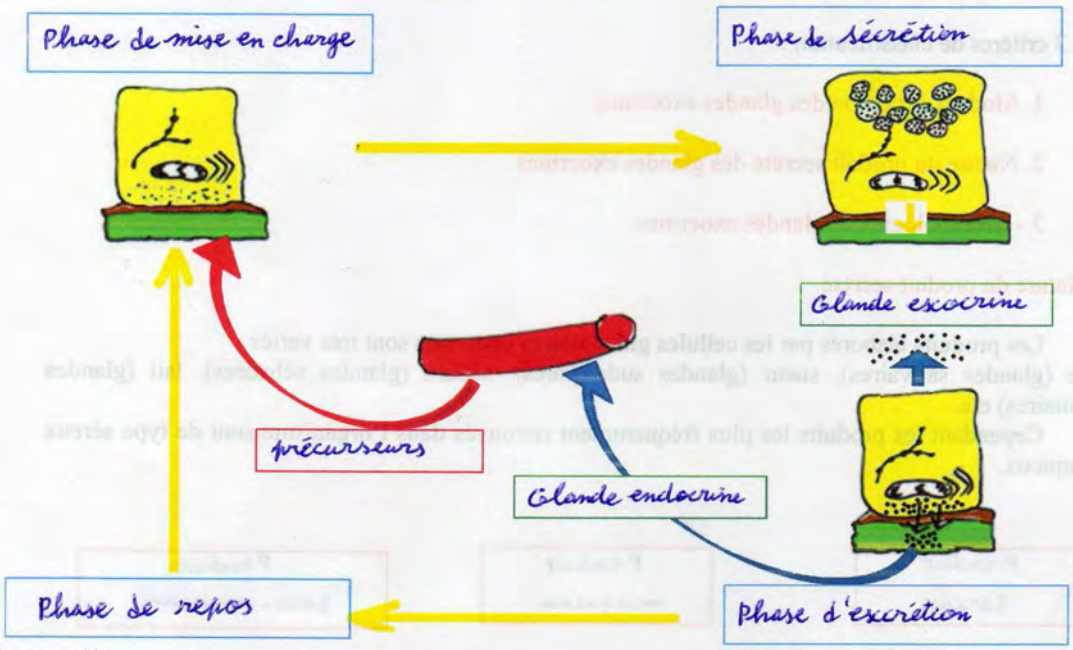

C'est une activité cyclique :
3 phases : Glande sebacee
4 phases : G sedoripare
5 phases : la teroïde

HISTOGENESE DES GLANDES.

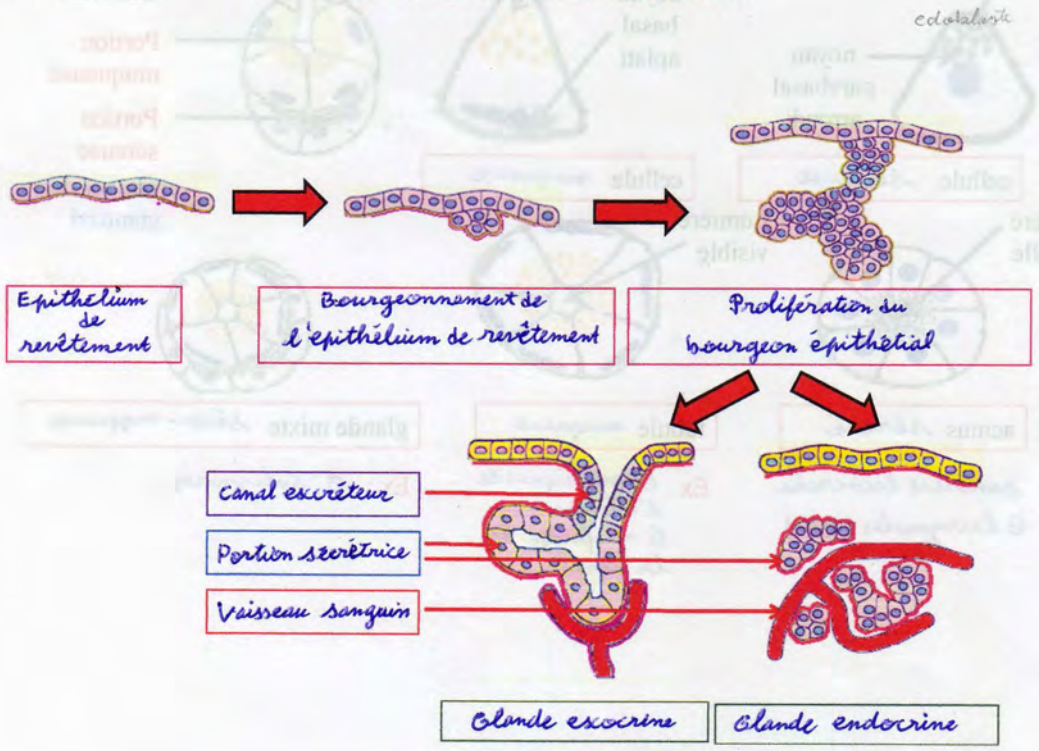

Plus de cours sur: www.la-faculte.net merci pour votre visite

LES GLANDES EXOCRINES.

Les glandes exocrines sont en relation avec la surface de l'organisme (épiderme) et la lumière d'un organe creux (intestin) grâce à un canal excréteur.
Le canal excréteur permet le passage de la sécrétion glandulaire qui est élaborée au niveau d'une portion sécrétrice.

Classification des glandes exocrines.

Il y'a 3 critères de classification :

1. Mode d'excrétion des glandes exocrines.
2. Nature du produit secrété des glandes exocrines.
3 - Morphologie des glandes exocrines.

1 - Nature du produit secrété.

Les produits élaborés par les cellules glandulaires exocrines sont très variés : salive (glandes salivaires), sueur (glandes sudoripares), sébum (glandes sébacées), lait (glandes mammaires) etc.

Cependant les produits les plus fréquemment retrouvés dans l'organisme sont de type séreux et muqueux.

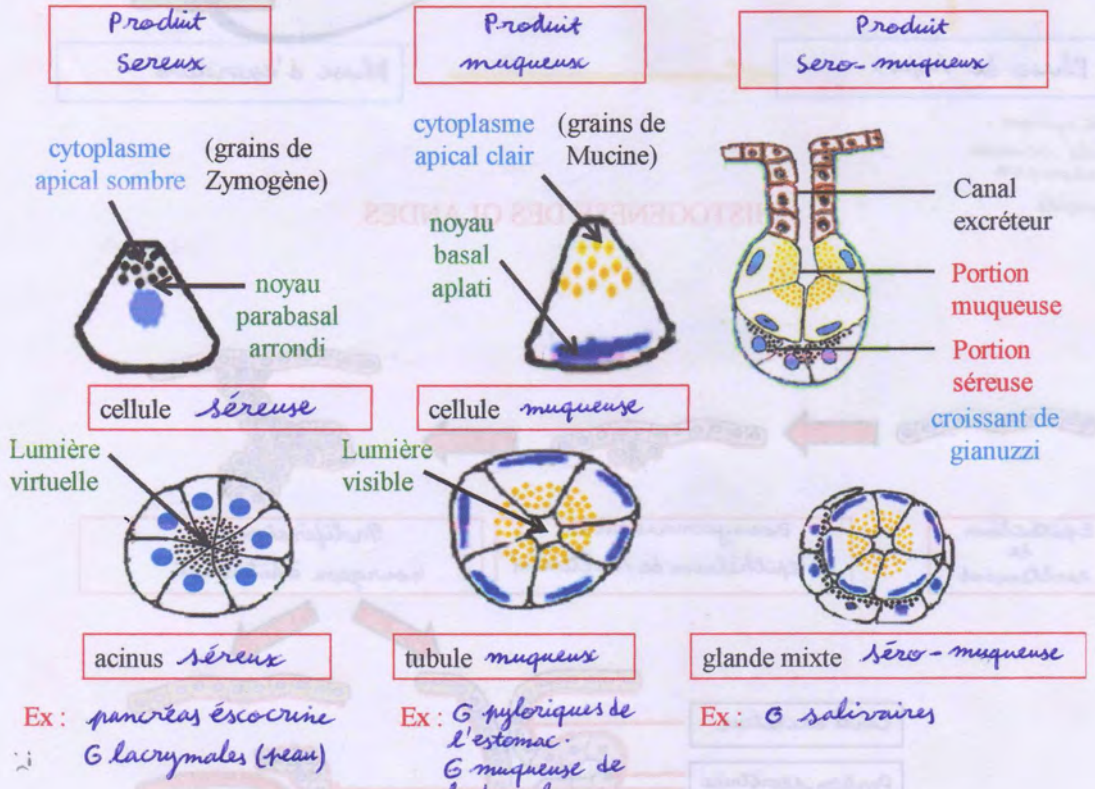

Ex : pancréas éxocrine
G lacrymales (peau)

Ex : G pyloriques de l'estomac.
G muqueuse de la bouche

Ex : G salivaires

Contactez nous sur facadm16@gmail.com à votre service inchallah

2 - Mode d'excrétion.

EXCRETION	EXCRETION	EXCRETION
merocrine	Apocrine	Holocrine
Elimination du produit par diffusion et par éxocytose.	Elimination du produit avec une partie du cytoplasme apical qui se détache.	Elimination du produit en même temps que toute la cellule.

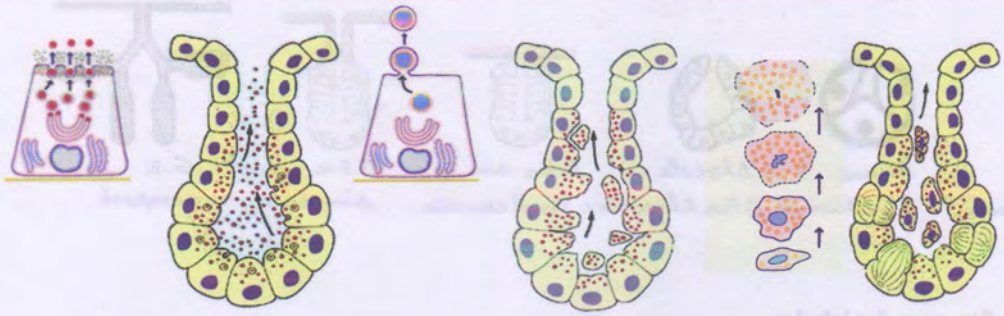

Ex : pancréas exocrine
glandes salivaires
glandes sudoripares (peau)
glandes lacrymales (peau)

Ex : glandes mammaires (peau)
glandes sudoripares (peau)

Ex : glandes sébacées (peau)

3 – Morphologie des glandes exocrines.

3.1 - glande exocrine unicellulaire muqueuse

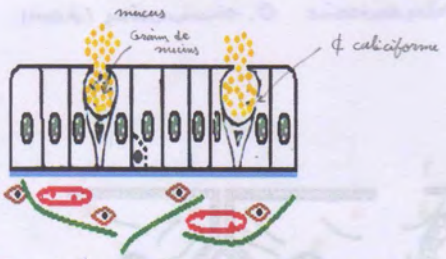

Ex : duodénum, trachée. hypophyse. ER nasal.

3.2 - Glandes exocrines multicellulaires.

3.2.1 - Glandes exocrines de surface.

3.2.1.1 - glande exocrine intraépithélliale.

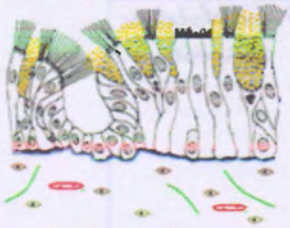

Ex : E R nasal.

3.2.1.2 - glande exocrine en feuillet muqueuse

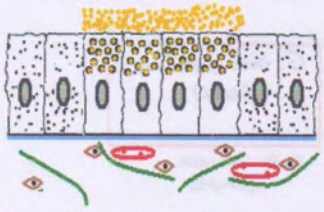

Ex : E R gastrique

3.2.2 - Glandes exocrines enfouies dans le tissu conjonctif.

Elles constituent la majeure partie des glandes exocrines.
Elles sont constituées :

3.2.2.1 - Structure des glandes exocrines.

- de portions sécrétrices.
- de canaux excréteurs,

Forme de la portion sécrétrice — Forme du canal excréteur



3.2.2.2 - Structure des lobules.

G exocrine composée unilobulaire
G muqueuse la bouche, G lacrymales (Peau)

G exocrine composée pluri lobulaire conglomérée
G. salivaires, pancréas exocrine

G. exocrine composée pluri lobulaire conglobée
G. mammaires (peau).

3.2.2.3 - Variétés glandulaires.

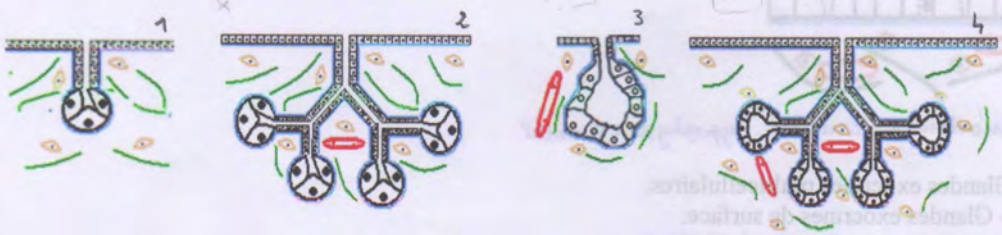

1	2	3	4
G. Ex acineuse simple	G. Ex acineuse composée	G. Ex alvéolaire simple	G. Ex alvéolaire composée
	pluri lobulaire conglomérée	holocrine	
	séreuse		
	mérocrine		
Glande de poison	pancréas exocrine	G. sébacée (peau)	G. meibomius (peau)
E.R Cubique simple	E.R Cubique simple	E.R Cubique simple	E.R Cubique simple



5	6	7	8	9	10
G. Ex tubuleuse sans canal excréteur	G. Ex tubuleuse simple	G. Ex tubuleuse simple pelotonnée	G. Ex tubuleuse simple contournée	G. Ex tubuleuse simple ramifiée	G. Ex tubuleuse composé
					unilobulaire
muqueuse		mérocrine apocrine	muqueuse		muqueuse
glande intestinale de Lieberkuhn	muqueuse intestinale	glande sudoripare (peau)	glande pylorique (estomac)	glande de Brunner (duodénum)	glande muqueuse la bouche
	E. R Cubique simple	E. R. Cubique stratifié	E. R. Cubique simple	E. R Cubique simple	E. R Cubique simple

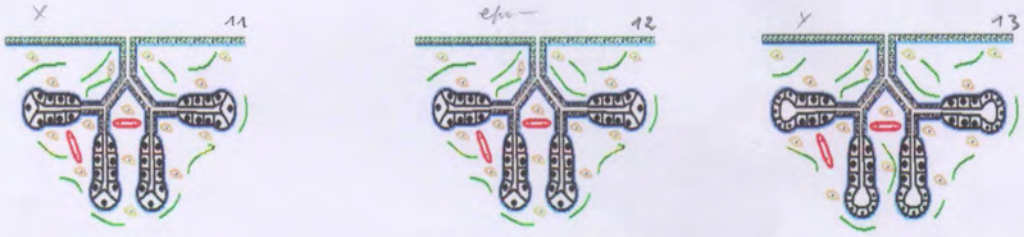

11	12	13
G. Ex tubulo-acineuse composée	G. Ex tubulo-acineuse composée	G. Ex tubulo-alvéolaire composée
pluribulaires conglomérée	unilobulaire	
séro-muqueuse	séreuse	
mérocrine	mérocrine	
glandes salivaires	glandes lacrymales (peau)	prostate
E. R prismatique stratifié	E. R. Cubique simple	E. R. Cubique simple

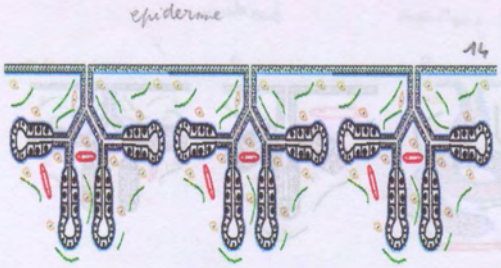

G. Ex tubulo-alvéolaire composée

pluri lobulaire conglobée

apocrine

glandes mammaires (peau)

E.R cubique simple

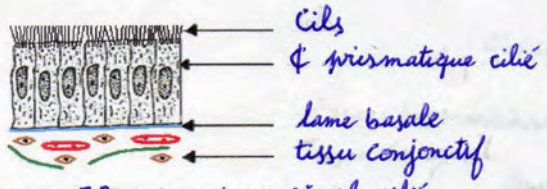

8 - Cl : ER prismatique simple cilié
Ex : trompe de fallope

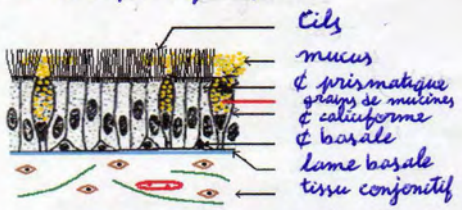

9 - Cl : ER prismatique pseudostratifié cilié à ¢ caliciforme
Cl : G exocrine unicellulaire muqueuse.
Ex : trachée ق مرائية

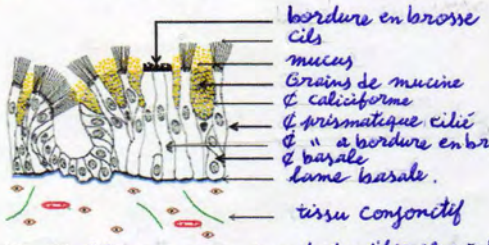

10 – Cl : ER prismatique pseudostratifié cilié à bordure en brosse à ¢ caliciforme
Cl : G exocrine unicellulaire muqueuse.
Cl : G exocrine intra épithéliale
Ex : ER nasal

11 - Cl : ER prismatique pseudostratifié cilié à bordure en brosse a ¢ caliciforme
Cl : G exocrine unicellulaire muqueuse.
Ex : hypophyse

attache et filtre sélectif
role ? augmentation du surface d'echange
origine ? mesoblaste
caractère cytologique : stéréocils

12 - Cl : ER prismatique pseudostratifié a stéréocils
Ex : epididyme

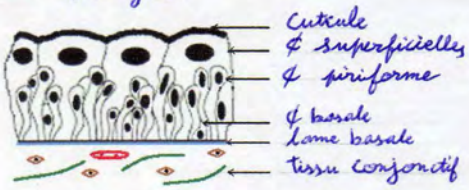

13 - Cl : ER prismatique pseudostratifié à cuticule.
Ex : Vessie

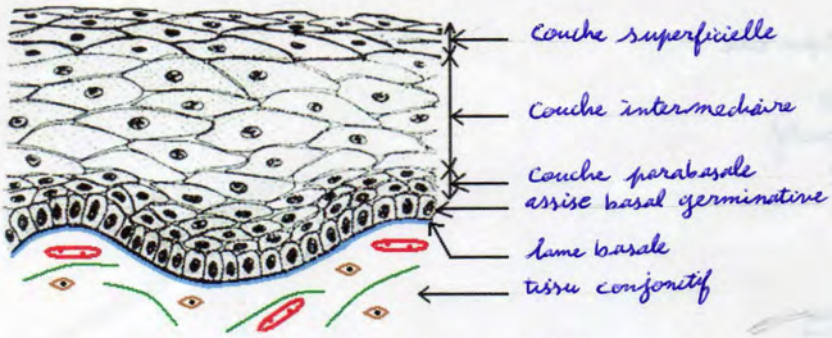

14 - Cl : E R pavimenteux stratifié non Kératinisé (squameux)
Ex : E R vaginal

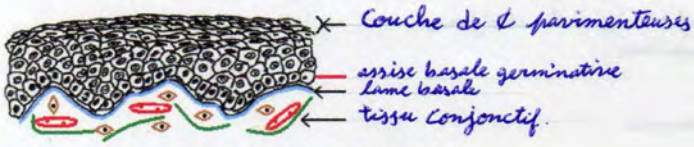

15 - Cl : E R pavimenteux stratifié non Kératinisé
Ex : Oesophage

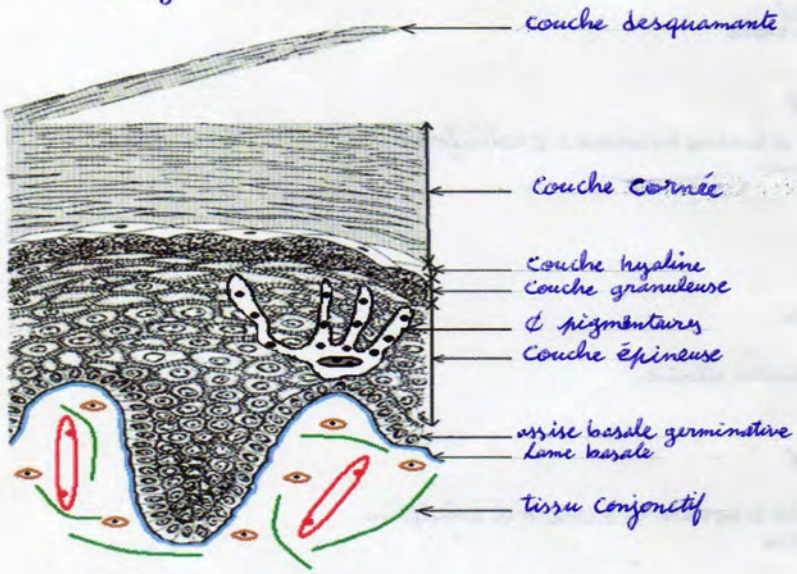

coloration protocole

16 - Cl : ER pavimenteux stratifié Kératinisé squameux
Ex : Epiderme



lumière de canal

17 - Cl : ER Cubique stratifié
Ex : canal excréteur des glandes sudoripares

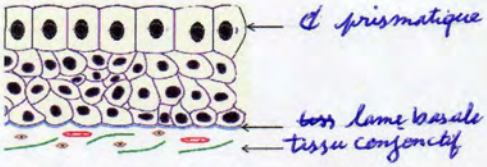

18 - Cl : ER prismatique stratifié
Ex : canal excréteur des glandes salivaires